MEDICAL UNIVERSITY OF VIENNA

Wiederherstellung der ventralen Bauchwand mittels freiem fasziokutanem ALT-Lappen nach Loss of Domain

Gregor Längle[1], Clemens Gstöttner[1], Stefan Salminger[1,2], Anton Stift[3], Oskar Aszmann[1,2]

[1]Klinisches Labor für Bionische Extremitätenrekonstruktion, Medizinische Universität Wien
[2]Universitätsklinik für Chirurgie, Klinische Abteilung für Plastische Chirurgie, Medizinische Universität Wien
[3]Universitätsklinik für Chirurgie, Klinische Abteilung für Allgemeinchirurgie, Medizinische Universität Wien

Einleitung

Die Integrität einer funktionstüchtigen Bauchwand ist Voraussetzung für zahlreiche physiologische Vorgänge. Unter anderem sind die Atmung, Darmfunktion, Harn- und Stuhlentleerung sowie Rumpfbeweglichkeit von einer kräftigen Bauchdecke als funktionelle Einheit abhängig. Ist die Integrität der Bauchwand nicht mehr gegeben spricht man vom sogenannten „loss of domain“, als großflächigem Substanzverlust aller Bauchwandschichten mit funktioneller Beeinträchtigung.[1] Die Wiederherstellung einer dauerhaft und voll belastbaren Bauchdecke ist für die Lebensqualität des Patienten von immenser Bedeutung. In schweren Fällen bietet die hier beschriebene Technik nach erfolglosen Therapieversuchen eine sichere und sinnvolle Option der vollständigen Rekonstruktion.

Material und Methoden

Wir berichten über zwei Patienten, welche nach chronischer Pankreatitis mit zahlreichen Voroperationen und folglicher Peritonitis einen massiven Bauchwanddefekt (12-25 x 25-30 cm) mit loss of domain entwickelten (Bild 1). Als Therapiekonzept wurde ein freier Gewebstransfer mittels fasziokutanem ALT (anterolateral thigh)-Lappen durchgeführt und als zusätzliche Verstärkung der Bauchwand ein titanbeschichtetes Netz in der Sublay-Technik positioniert (siehe Grafik A und B). In den Folgeuntersuchungen wurden die Patienten für mindestens 6 Monate auf allgemeine und spezielle Komplikationen (Wundinfektion, Revision, Rezidivhernie etc.) sowie Lebensqualität untersucht.

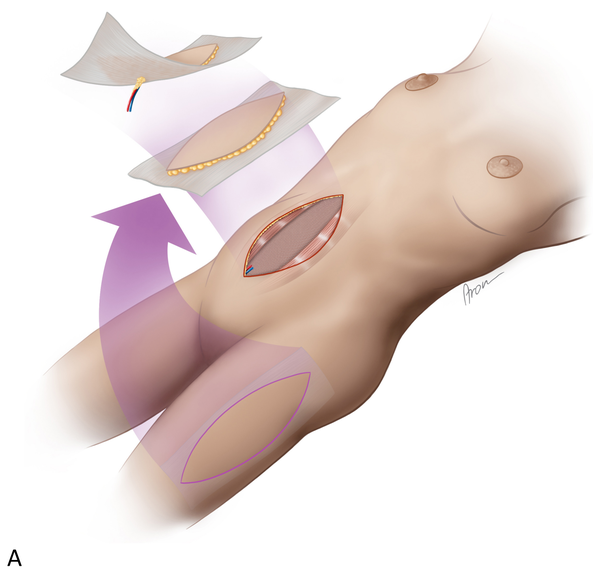

Ergebnisse

In beiden Fällen verlief die Operation komplikationslos mit erfolgreichem Gewebetransfer und guter Einheilung des Lappens sowie direktem Verschluss der Hebestelle. Die Patienten verbrachten zur Observation eine Nacht auf der Intensivstation, um mögliche respiratorische Beeinträchtigungen möglichst früh zu erkennen. Eine der Patienten entwickelte als respiratorische Komplikation postoperativ eine Pneumonie, welche sich auf antibiotische Therapie rasch besserte. Die Patienten konnten nach 11 bzw. 17 Tagen aus dem Krankenhaus entlassen werden. Neben der Behebung des Bauchwanddefekts kam es zu einer deutlichen Besserung der subjektiven Schmerzempfindung (VAS präoperativ 5-6, VAS postoperativ 0-1) sowie der Lebensqualität nach dem Hernia-Related Quality-of-Life Survey[2] (HerQLes, präoperativ 57/55, postoperativ 17/14). Die postoperativen MRT-Kontrollen zeigten intakte Schichten der rekonstruierten Bauchwand nach 6 Monaten. Im genannten Zeitraum kam es zu keiner Reherniation (siehe Bilder 2-4).

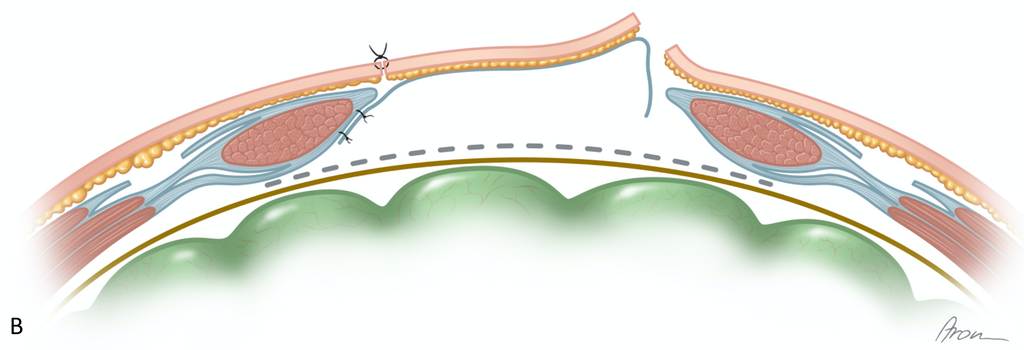

Schlussfolgerung

Großflächige Defekte der ventralen Bauchwand mit Beteiligung aller Wandschichten bedürfen einer exakten Evaluierung der möglichen Optionen unter Einbeziehung relevanter Risikofaktoren sowie Komorbiditäten des Patienten.[3-5] Vor allem in Fällen mit hoher Anzahl an Voroperationen sowie Infektbeteiligung bedarf es komplexerer Mittel zur Wiederherstellung einer funktionellen und belastbaren Bauchwand. Nach dem erfolglosen Ausreizen bewährter Methoden zum Bauchwandverschluss, ist die Rekonstruktion mittels freiem ALT-Lappen und künstlichem Netz-Implantat ein geeignetes Mittel für eine sichere und verlässliche Wiederherstellung der Bauchwand.

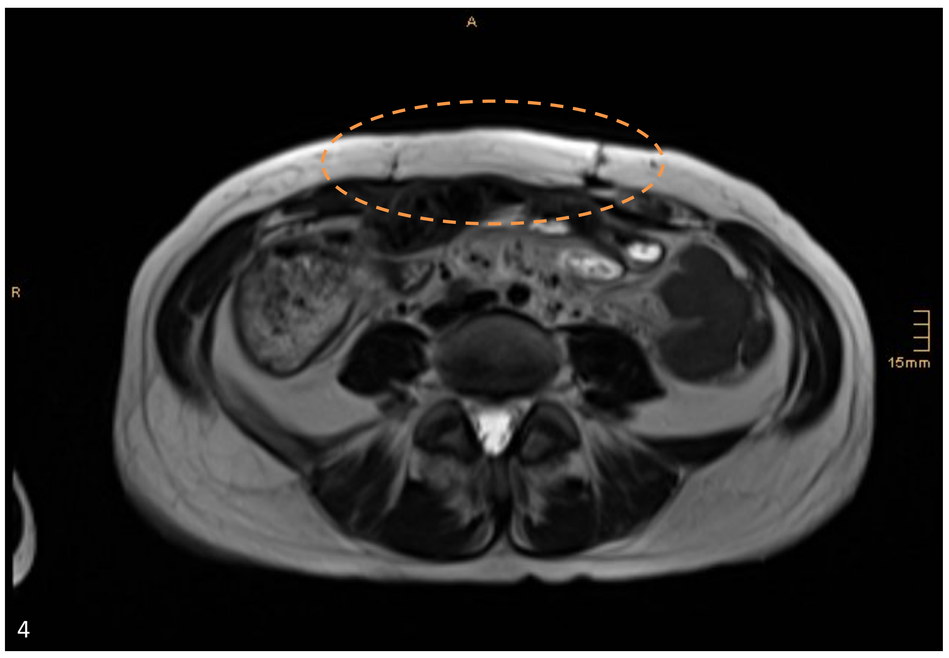

Abbildungen

Bild 1: Aufnahme präoperativ: massiver Bauchwanddefekt mit großem Bruchsack und Spalthaut überzogenem Peritoneum.
Bild 2/3: postoperative Kontrolle (6 Monate) nach Bauchwandrekonstruktion mit freiem ALT-Lappen. Völlige Wiederherstellung der Integrität der Bauchdecke.
Bild 4: postoperative MRT-Kontrolle mit Darstellung aller Bauchwandschichten in transversaler Schnittführung ohne Nachweis einer Rezidivhernie nach 6 Monaten. Strichlierte Linie = eingewachsener ALT-Lappen.
Grafik A: Schematische Darstellung der Rekonstruktion mittels freiem ALT-Lappen und starkem Faszienanteil.
Grafik B: Veranschaulichung aller Bauchwandschichten während dem operativen Hernienverschluss. Strichlierte Linie = titanbeschichtetes Polypropylen-Netz in Sublay-Position.

Referenzen

1. Parker, S. G. et al. What Exactly is Meant by “Loss of Domain” for Ventral Hernia? Systematic Review of Definitions. World J. Surg. 43, 396–404 (2019).
2. Breuing, K. et al. Incisional ventral hernias: Review of the literature and recommendations regarding the grading and technique of repair. Surgery 148, 544–558 (2010).
3. Patel, N. G., Ratanshi, I. & Buchel, E. W. The Best of Abdominal Wall Reconstruction. Plast. Reconstr. Surg. 141, 113e-136e (2018).
4. Rohrich, R. J., Lowe, J. B., Hackney, F. L., Bowman, J. L. & Hobar, P. C. An Algorithm for Abdominal Wall Reconstruction. Plast. Reconstr. Surg. 105, (2000).
5. Rodriguez, E. D. et al. Abdominal wall reconstruction following severe loss of domain: The R Adams Cowley Shock Trauma Center algorithm. Plast. Reconstr. Surg. 120, 669–680 (2007).