Kepler Universitätsklinikum

Ist die perkutane Cholezystostomie in der Behandlung der akuten Cholezystitis sinnvoll?

Zeitlhofer C.[1], Klugsberger B.[1], Brandl B.[1], Derler V.[2], Shamiyeh A.[1]

1) *Klinik für Allgemein- und Viszeralchirurgie Kepler Universitätsklinikum GmbH und Johannes Kepler Universität Linz, Krankenhausstraße 9, 4020 Linz und Altenberger Straße 69, 4040 Linz, Austria*
2) *Zentrales Radiologie Institut Kepler Universitätsklinikum GmbH und Johannes Kepler Universität Linz, Krankenhausstraße 9, 4020 Linz und Altenberger Straße 69, 4040 Linz, Austria*

Hintergrund

Die Therapie der Wahl der akuten Cholezystitis stellt unbestritten die akute laparoskopische Cholezystektomie dar. In der Behandlung von Patienten mit hohem Operationsrisiko (ASA ≥ III) in fortgeschrittenem Alter stellt die perkutane Cholezystostomie eine mögliche Alternative dar, die erwogen werden kann. [1]

Methodik und Patienten

Es wurde eine retrospektive Analyse aller Patienten die mit einer akuten Cholezystitis in den letzten zehn Jahren im Kepleruniversitätsklinikum Linz behandelt wurden durchgeführt. Eine akute Cholezystostomie erfolgte in 4 (n= 4) Fällen.

Untersucht wurden die 30 Tage Morbidität und 30 Tage Mortalität.

Ergebnisse

Zwischen dem 01.01.2010 und dem 31.01.2020 wurde bei 4 Patienten (2 Männer, 2 Frauen) eine CT-gezielte perkutane Cholezystostomie zur Therapie der akuten Cholezystitis durchgeführt. Das durchschnittliche Alter der Patienten lag bei 86,8 Jahren.

Ergänzend erfolgte in allen 4 Fällen eine intravenöse Antibiose.

Ergebnisse		
Geschlecht	weiblich	n = 2 (50%)
	männlich	n = 2 (50%)
	Gesamt	n = 4
Alter	weiblich	92 a (+ - 12,72)
	männlich	81,5 a (+ - 2,12)
	Gesamt	86,8 a (+ - 9,60)
30-Tage Morbidität		n = 0 (0%)
30-Tage Mortalität		n = 0 (0%)
LSK CHE im Intervall		n = 1 (25%)

Schlussfolgerung

In ausgewählten Fällen stellt die perkutane CT-gezielte Cholezystostomie eine interventionelle Therapiemethode mit niedriger Komplikationsrate und hoher Effektivität dar.

Sie sollte allerdings ausschließlich Patienten deutlich fortgeschrittenen Alters mit hohem Operationsrisiko vorbehalten bleiben. [2]

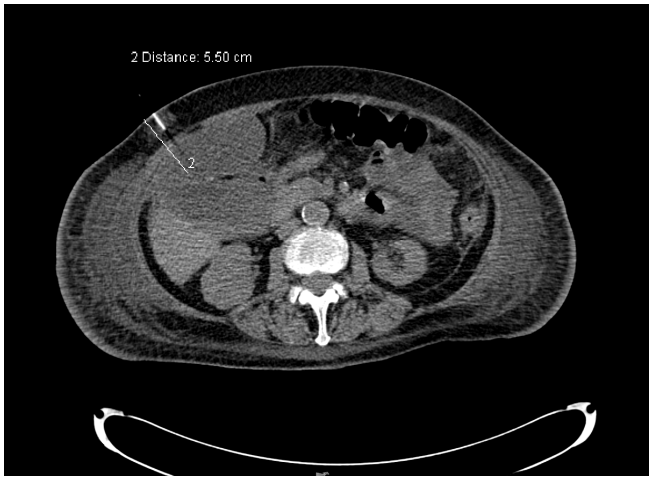

CT-gezielte perkutane Cholezystostomie bei akuter Cholezystitis mit hydroptischer Gallenblase und Aszites [3]

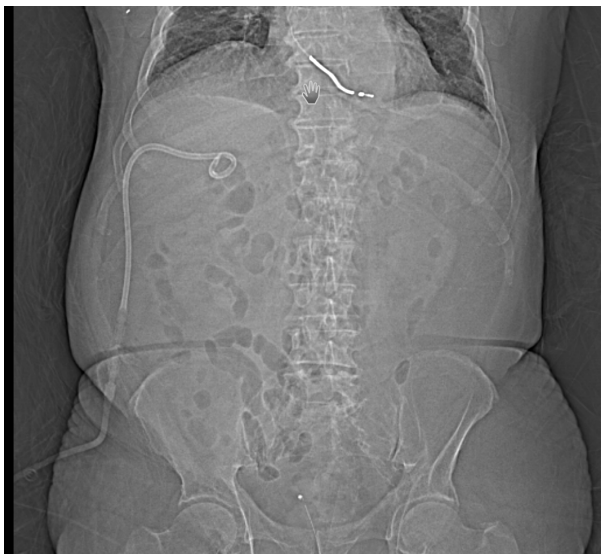

Überblicksröntgen nach CT-gezielter perkutaner Cholezystostomie bei akuter Cholezystitis [3]

Referenzen:

1. Gutt C, Jenssen C, et al. *Aktualisierte S3-Leitlinie der Deutschen Gesellschaft für Gastroenterologie, Verdauungs- und Stoffwechselkrankheiten (DGVS) und der Deutschen Gesellschaft für Allgemein- und Viszeralchirurgie (DGAV) zur Prävention, Diagnostik und Behandlung von Gallensteinen.* Z Gastroenterol 2018; 56: 912–966
2. Dvorak P, Hoffmann P, et al., P. *Percutaneous cholecystostomy in the management of acute cholecystitis – 10 years of experience.* Mideosurgery Miniinv 209; 14 (4): 516-525pt
3. Patientenorganizer *Kepler Universitätsklinikum GmbH und Johannes Kepler Universität Linz*